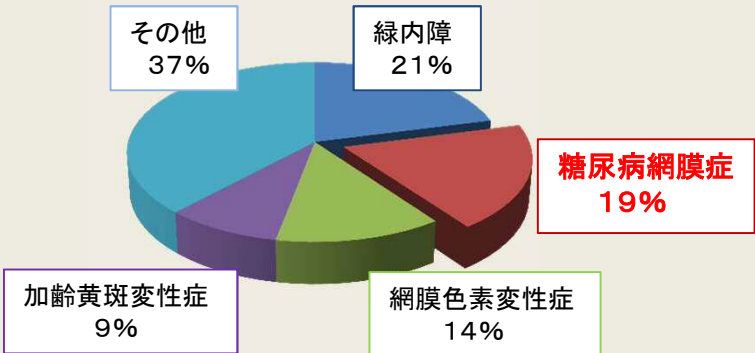


**糖尿病といわれたら 定期的な眼科検査を!!**  
**眼合併症にご注意!!**  
**糖尿病網膜症は自覚症状がないまま進行します!!**

**I 糖尿病網膜症**

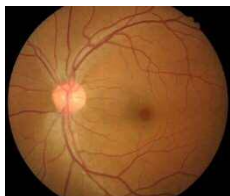
- ・成人中途失明原因の多くを占めます
- ・自覚症状がないまま進行します!!
- ・網膜症が進行すると  
 QOL(Quality of life) : 生活の質  
 QOV(Quality of vision) : 見え方の質  
 の低下をきたします



糖尿病といわれたら**定期的な眼科検査を!!**

中江公裕、他「わが国における視覚障害の現状」  
2001～2004年 全国調査より引用・改変

正常眼

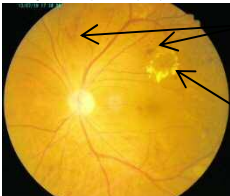


信号機で表すと

眼の状態

自覚症状

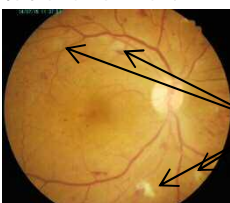
単純糖尿病網膜症



- ◆ 網膜の毛細血管がもろくなる
- ◆ 点状・斑状出血
- ◆ 毛細血管瘤
- ◆ 硬性白斑(脂肪・蛋白質の沈着)
- ◆ 軟性白斑(血管の詰まり)

◆ なし

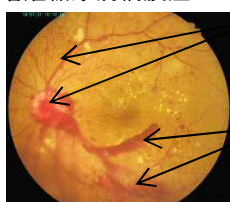
増殖前糖尿病網膜症



- 軟性白斑が多数
- 酸素不足の部位が見られる
- 静脈が腫れ毛細血管の形が不規則になる

● ほとんどなし

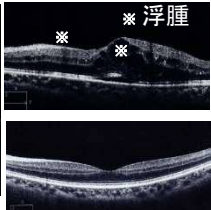
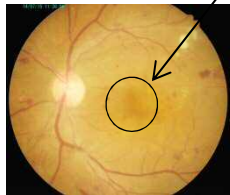
増殖糖尿病網膜症



- 新生血管が硝子体に見られる
- 硝子体出血
- 増殖膜の出現
- 網膜剥離
- 失明に至ることがある

■ 視力低下  
■ 飛蚊症  
など

➢ 糖尿病黄斑症 黄斑部(視力に関わる)に浮腫(水)がたまる

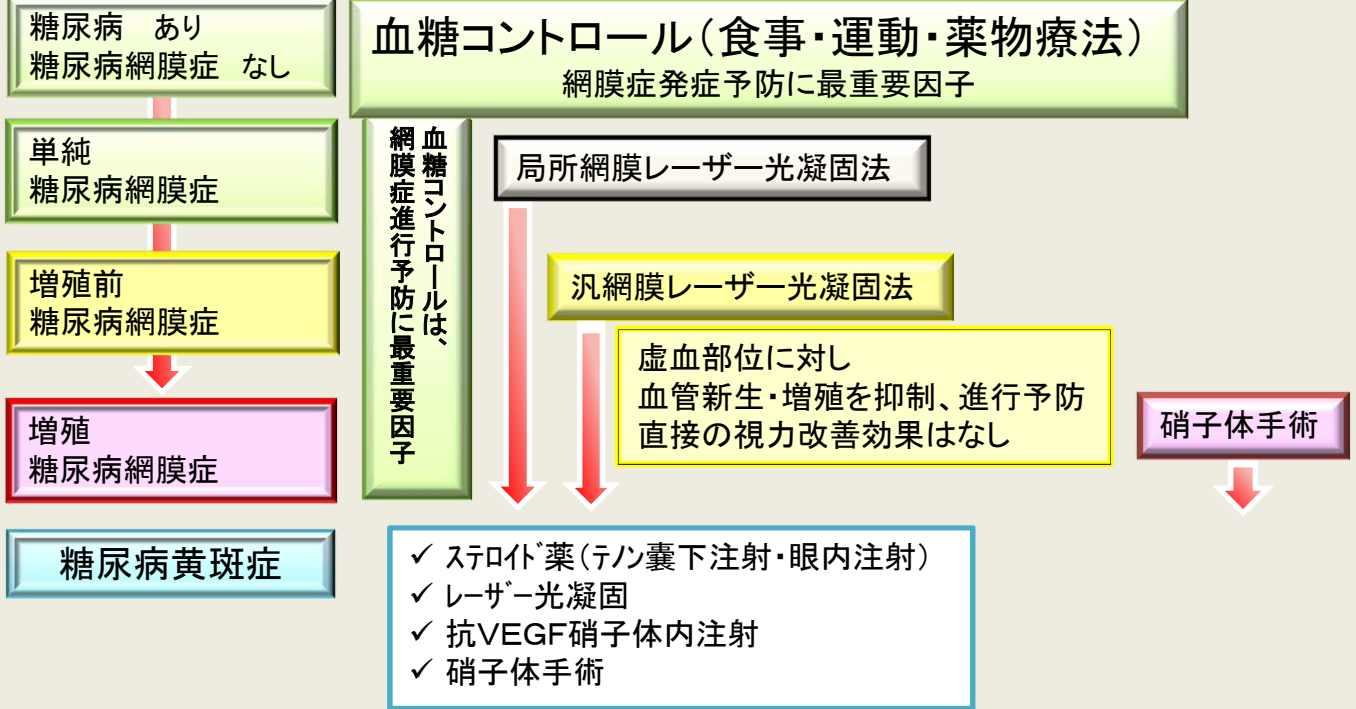


光干渉断層撮影(OCT)  
 ➢ 上段: 左眼: 黄斑浮腫  
 下段: 左眼: 正常な黄斑

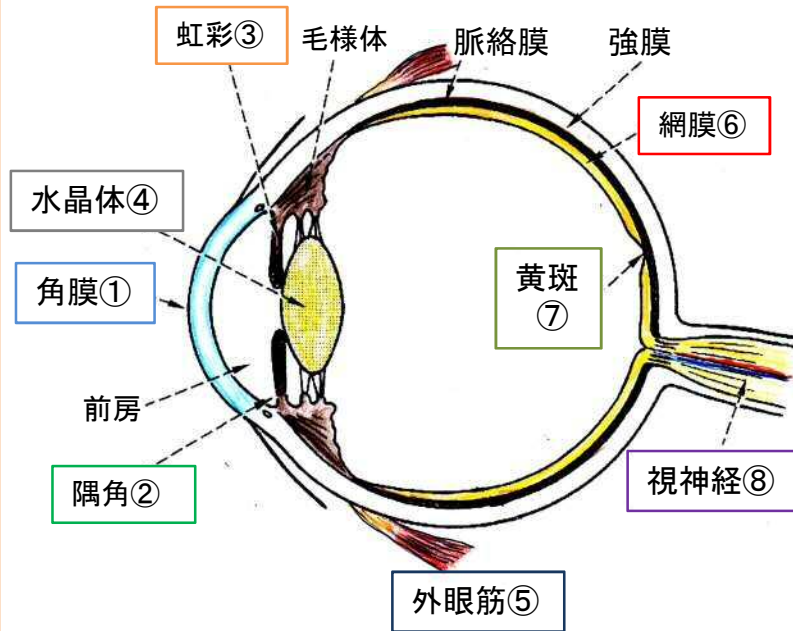
➢ 視力低下  
 ➢ 変視症  
 (ゆがんで見える)  
 など

➢ 単純網膜症でも黄斑症は生じ、視力低下をきたすことがあります!!

## II 糖尿病網膜症の治療



## III 糖尿病の眼合併症



- ① 角膜障害:  
ドライアイ、角膜上皮障害 など
- ② 血管新生緑内障:  
眼圧の上昇、視野障害、  
失明に至ることがある など
- ③ 虹彩・毛様体炎:  
視力障害、霧視 など
- ④ 白内障:  
視力障害
- ⑤ 外眼筋麻痺:  
眼球運動障害、  
複視(物が二重に見える)
- ⑥ 糖尿病網膜症:  
眼底出血など、失明に至ることがある
- ⑦ 糖尿病黄斑症:  
視力低下、変視症(ゆがんで見える)
- ⑧ 虚血性視神経症:  
まれだが、高度視力障害を生じる



**糖尿病連携手帳、糖尿病眼手帳、おくすり手帳などを忘れずに医療機関の受付に出してください**